

令和 3 年 5 月 24 日現在

機関番号：34419

研究種目：基盤研究(C)（一般）

研究期間：2018～2020

課題番号：18K09241

研究課題名（和文）超常磁性酸化鉄製剤による子宮悪性腫瘍におけるリンパ節転移診断法の開発

研究課題名（英文）Development of diagnosis of lymph node metastasis in uterine cancer by superparamagnetic iron oxide

研究代表者

鈴木 彩子（SUZUKI, Ayako）

近畿大学・医学部・非常勤講師

研究者番号：90378696

交付決定額（研究期間全体）：（直接経費） 3,500,000円

研究成果の概要（和文）：本研究では、超常磁性酸化鉄(Super Paramagnetic Iron Oxide: SPI0)を用いた子宮頸癌・体癌における新規リンパ節転移診断法の開発を目指した。
子宮頸部に超常磁性酸化鉄(Super Paramagnetic Iron Oxide: SPI0)を投与した造影MRI検査によって、術前に正診率85%の確率でリンパ節転移診断が可能であり、CT (67%) や PET-CT (71%)よりも高いという結果であった。またSPI0がラジオアイソトープに代わるトレーサーになりうる可能性が示唆され、SPI0を用いたセンチネルリンパ節の同定が可能と考えられた。

研究成果の学術的意義や社会的意義

本研究により、治療前のリンパ節転移診断の精度が上昇し、正確なセンチネルリンパ節の検出が可能となり、従来見逃されていたLN転移が検出できるようになれば、患者の予後やQuality of life (QOL)の飛躍的な改善につながり、医療費削減や社会生産性の低下防止が期待できる。

研究成果の概要（英文）：In this study, we aimed to develop a novel method for the diagnosis of lymph node metastasis in cervical and endometrial cancers using Super Paramagnetic Iron Oxide (SPI0). Contrast-enhanced magnetic resonance imaging (MRI) of the cervix using superparamagnetic iron oxide (SPI0) showed a preoperative positive diagnosis rate of 85%, which was higher than that of CT (67%) and PET-CT (71%). In addition, it was suggested that SPI0 could be an alternative tracer to radioisotope, and that sentinel lymph nodes could be identified using SPI0.

研究分野：医学

キーワード：超常磁性酸化鉄（SPI0） SPI0造影MRI リンパ節転移 センチネルリンパ節 鉄染色

様式 C - 19、F - 19 - 1、Z - 19 (共通)

1. 研究開始当初の背景

(1) 子宮頸癌・体癌におけるリンパ節 (Lymph Node: LN) 転移は、重要な予後規定因子で、治療開始前の MRI や CT、PET といった画像検査によるリンパ節転移診断は、治療方針や術式の決定、患者の予後を考える上で非常に重要である。しかし、診断技術や画像の質の向上をもってしても、その診断は不確実なことが多い。そこでわれわれは、LN に親和性が高い超常磁性酸化鉄 (Super Paramagnetic Iron Oxide: SPIO) を子宮頸部に直接投与し、MRI 造影剤として用いた SPIO-MRI が、リンパ節転移診断に有用ではないかと考えた。

(2) さらに、SPIO を術前に子宮頸部に投与した後に摘出した LN の中で、病理学的に SPIO の取り込みが最も強いものが、センチネル LN (Sentinel Lymph Node: SLN) である可能性がある。われわれは、子宮頸癌・体癌の SLN 同定に、現在トレーサーとして用いられているラジオアイソトープ (radioisotope: RI) に代わるトレーサーとして、SPIO を用いることができるのではないかと考えた。

本研究により、治療前の LN 転移診断の精度が上昇し、正確な SLN の検出が可能となれば、患者の予後や Quality of life (QOL) の飛躍的な改善につながることが期待された。

2. 研究の目的

本研究では、SPIO を用いて、術前診断から術中、さらに術後診断までシームレスに LN 転移を評価することができる新たな方法を開発することを目的とした。

(1) 子宮頸部に SPIO を局所投与した造影 MRI 検査により、術前の新たなリンパ節転移診断法を確立する。

(2) SPIO をトレーサーとして用いた radiation-free な術中センチネルリンパ節 (SLN) 生検法を開発する。

3. 研究の方法

(1) われわれは以前より、SPIO 造影 MRI について、薬剤投与量や撮像タイミング、撮像シーケンスについて検討しており、SPIO は 0.44ml (鉄として 12.4mg) の Ferucabotran (リゾピスト®) を子宮頸部に投与し、投与 3 時間後に 1.5 テスラ MRI を撮影、SPIO の取り込みの評価に適しているといわれる T2* (T2 スター) 強調像を用いれば、LN を鮮明に検出でき、かつ安全性にも問題のないことを確認し、SPIO 造影 MRI による LN 転移診断の精度が、他の画像診断法に比して高いことを見出していた。これらを元に、さらに症例数を蓄積し、SPIO 造影 MRI による LN 転移診断の有用性を確認する。

(2) 子宮頸癌・体癌症例の SLN 同定のために、多数の施設で用いられているラジオアイソトープ (RI) 法同様に、SPIO をトレーサーとして SLN が検出可能かどうかを検討するため、SPIO に加えて RI (Tc99m) も子宮頸部に局注し、SPECT-CT を行う。

(3) また SPIO 造影 MRI 後に摘出されたリンパ節に鉄染色を施行し、鉄染色が陽性となるかどうか、すなわち SPIO を用いたセンチネルリンパ節の同定が可能かどうかを確認する。

4. 研究成果

(1) 骨盤内リンパ節郭清を予定された子宮頸癌・体癌 27 症例で SPIO 造影 MRI を行ったところ、LN 転移診断は、感度 40%、特異度 95%、陽性的中率 67%、陰性的中率 86%、正診率 85% であった。この正診率は、CT (67%) や PET-CT (71%) よりも高いという結果であり、SPIO 造影 MRI が子宮頸癌・体癌の転移リンパ節診断に有用である可能性が示唆された。

(2) 子宮頸癌・体癌症例の SLN 同定のために、上記の子宮頸癌・体癌 27 症例中 5 例において、SPIO に加えて RI (Tc99m) も子宮頸部に局注し、SPECT-CT を行った。その結果、SPIO-MRI と SPECT-CT の両方で同一の SLN として検出できた LN は 92% (12/13) であり、SPIO が RI に代わるトレーサーになりうる可能性が示唆された。

Case	Cancer	FIGO stage	RI-positive LN		SPIO-positive LN	
			R	L	R	L
1	C	IB1	1	0	3	6
2	C	IB1	1	0	3	6
3	C	IB1	1	1	0	1
4	E	IA	1	3	7	8
5	E	IA	4	1	5	5
		total	8	5	18	26

表 1 : SPECT-CT と SPIO-MRI のリンパ節検出の一致性

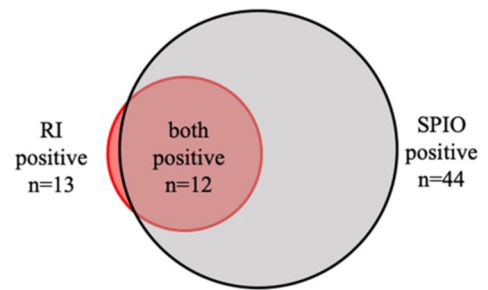


図 1 : RI 陽性 LN と SPIO/MRI 陽性 LN の相関

(3) SPIO-MRI 後の 15 例において、摘出された LN に鉄染色を行った。骨盤を左右に分け、さらに上部 (大動脈分岐部から総腸骨分岐部まで) と下部 (総腸骨分岐部から遠位) の骨盤内 LN 領域に分けた (図 2A)。SPIO-MRI 陽性 LN の比率は、これら 4 つの領域間で類似していた ($\chi^2, p = 0.31$) (図 2B)。また、鉄染色陽性の LN の比率も 4 つの領域間で類似していた ($\chi^2, p = 0.14$) (図 2C)。さらに、染色比率が最も高い LN は、患者 3/15 人 (20%)、側面 4/30 人 (13%) で骨盤上部に位置していた (図 2D)。

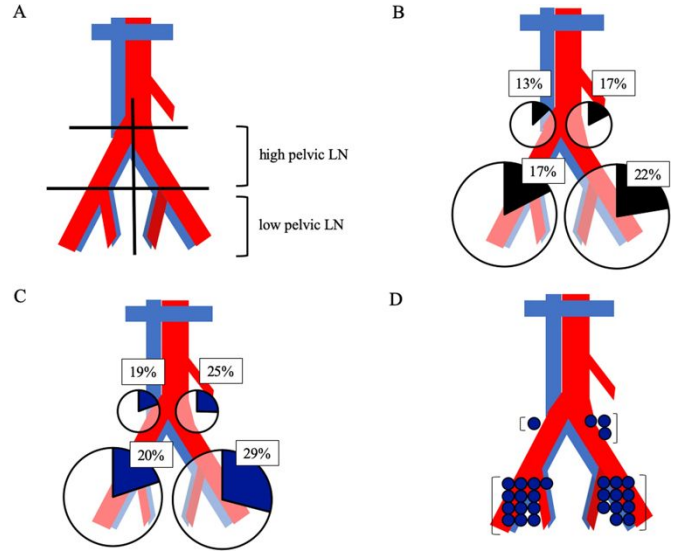
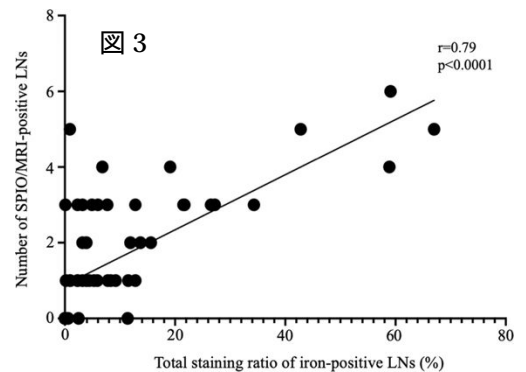


図 2 : SPIO-MRI 陽性および鉄染色陽性の LN の分布

また 15 例の 60 個の部位 (左側または右側、上側または下側の部位) では、各部位の SPIO-MRI 陽性 LN 数と総染色率との間に高い正の相関関係が認められた (スピアマンの順位相関係数、 $r = 0.79$ 、 $p < 0.0001$) (図 3)。



加えて 15 例の骨盤 30 面 (左右) について染色率を合計し、その結果をヒートマップで示した (図 4)。その結果、26/30 (87%) の骨盤の両側で、染色率が 0.3% 以上であった。さらに、14/15 (93%) の症例では、少なくとも片側の SLN が鉄染色で確認された。これらの結果から、SPIO を用いてセンチネルリンパ節の同定が可能と考えられた。

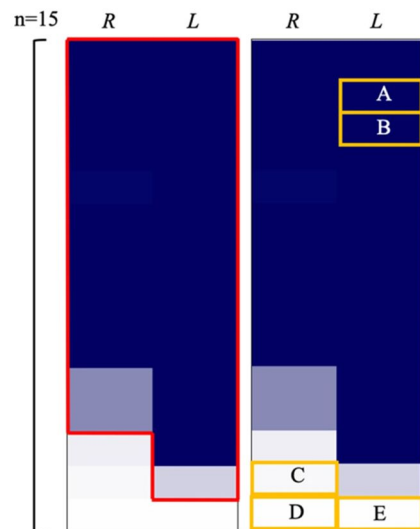


図 4

5. 主な発表論文等

〔雑誌論文〕 計1件（うち査読付論文 1件/うち国際共著 0件/うちオープンアクセス 1件）

1. 著者名 Murakami Kosuke, Kotani Yasushi, Suzuki Ayako, Takaya Hisamitsu, Nakai Hidekatsu, Matsuki Mitsuru, Sato Takao, Mandai Masaki, Matsumura Noriomi	4. 巻 10
2. 論文標題 Superparamagnetic iron oxide as a tracer for sentinel lymph node detection in uterine cancer: a pilot study	5. 発行年 2020年
3. 雑誌名 Scientific Reports	6. 最初と最後の頁 7945
掲載論文のDOI（デジタルオブジェクト識別子） 10.1038/s41598-020-64926-0	査読の有無 有
オープンアクセス オープンアクセスとしている（また、その予定である）	国際共著 -

〔学会発表〕 計4件（うち招待講演 0件/うち国際学会 1件）

1. 発表者名 Murakami Kosuke, Suzuki Ayako, Ohsuga Takuma, Kai Sayaka, Fujishima Risa, Aoki Masato, Yo Yoshie, Takaya Hisamitsu, Kotani Yasushi, Nakai Hidekatsu, Tsuji Isao, Matsumura Noriomi
2. 発表標題 SPI0 method for the diagnosis of pelvic lymph node metastasis
3. 学会等名 第71回 日本産科婦人科学会
4. 発表年 2019年

1. 発表者名 村上 幸祐, 鈴木 彩子, 佐藤 華子, 城 玲央奈, 大須賀 拓真, 甲斐 冴, 藤島 理沙, 青木 稚人, 葉 宜慧, 貫戸 明子, 高矢 寿光, 小谷 泰史, 中井 英勝, 辻 勲, 松村 謙臣
2. 発表標題 SPI0-MRIと鉄染色は、子宮頸癌・体癌のセンチネルリンパ節同定およびリンパ節転移診断に有用である
3. 学会等名 第61回 婦人科腫瘍学会
4. 発表年 2019年

1. 発表者名 Kosuke Murakami
2. 発表標題 SPI0 METHOD FOR THE DIAGNOSIS OF PELVIC LYMPH NODE METASTASIS
3. 学会等名 17th Biennial Meeting of the International Gynecologic Cancer Society（国際学会）
4. 発表年 2018年

1. 発表者名 村上幸祐
2. 発表標題 SPI0 method for the diagnosis of pelvic lymph node metastasis
3. 学会等名 第71回日本産科婦人科学会学術講演会
4. 発表年 2019年

〔図書〕 計0件

〔産業財産権〕

〔その他〕

-

6. 研究組織

	氏名 (ローマ字氏名) (研究者番号)	所属研究機関・部局・職 (機関番号)	備考
研究分担者	松村 謙臣 (Matsumura Noriomi) (20452336)	近畿大学・医学部・教授 (34419)	
研究分担者	村上 幸祐 (Murakami Kosuke) (60734671)	近畿大学・医学部・助教 (34419)	
研究分担者	佐藤 隆夫 (Sato Takao) (70162443)	近畿大学・大学病院・教授 (34419)	
研究分担者	柏木 伸夫 (Kashiwagi Nobuo) (30752745)	大阪大学・医学系研究科・特任教授(常勤) (14401)	

7. 科研費を使用して開催した国際研究集会

〔国際研究集会〕 計0件

8 . 本研究に関連して実施した国際共同研究の実施状況

共同研究相手国	相手方研究機関
---------	---------