von Recklinghausen 病に大動脈解離を合併した1症例

池田章子　金政　健　林　孝浩　高井博之
宮高　昌　良本英彦　井上嘉一　森井秀樹
内藤方克　石川欽司　木原幹洋*

近畿大学医学部第1内科学教室　*近畿大学医学部附属病院神経内科

抄　録

von Recklinghausen 病に急性大動脈解離を合併した稀な1症例を経験した．症例は68歳，男性．主訴は，胸背部痛．30歳の時 von Recklinghausen 病と診断され，既往歴として30歳頃高血圧，48歳脳梗塞，57歳異型狭心症がある．家族内に von Recklinghausen 病はない．平成8年12月9日22時頃，臥床時，冷汗を伴う背部痛が出現，引き続いて前胸部痛が出現した．近医での胸部レントゲン撮影，心電図検査の結果，急性心筋梗塞が疑われ当院 CCU 搬送となった．入院時胸部レントゲン写真で縦隔の拡大，経食道心臓超音波検査，胸腹部 CT で動脈解離が認められ急性大動脈解離 DeBakey IIIb，Stanford B の診断で内科的降圧療法を開始した．第9病日，ヘモグロビンの低下があり，胸腹部 CT 施行したところ胸腔内胸水に加え出血所見を疑わせる造影剤の漏出が見られた．内科的降圧療法が続行され，さらに厳格な血圧管理を行ったところ第18病日には胸腹部 CT で再出血傾向はみられないことを確認した．一般病棟に転棟し食事開始後も血圧は安定したため第90病日に転院した．von Recklinghausen 病は血管病変を合併することがあるが，本症例は，異型狭心症の既往を有し急性大動脈解離を合併している．von Recklinghausen 病の大動脈の脆弱さにより急性大動脈解離が生じたと推察した．

Key words : von Recklinghausen disease, hypertension, aortic dissection

緒　言

von Recklinghausen 病は血管病変を合併するという報告がある[1,2,3]が，今回，von Recklinghausen 病に急性大動脈解離を合併しその経過中，再解離と思われる血性胸水がみられ，内科的降圧療法で軽快した症例を経験したので報告する．

症例：68歳，男性．

主訴：胸背部痛

既往歴：30歳，von Recklinghausen 病．
30歳頃，高血圧．
48歳，脳梗塞．
57歳，異型狭心症．（大阪警察病院でのエルゴノビン負荷試験法陽性．LAD の first septal branch が完全閉塞，ニトログリセリン1錠舌下にて軽快．）

家族歴：特記すべきことなし．

現病歴：異型狭心症と高血圧のため近医に通院加療中であったが，昭和62年8月26日胸背部痛が頻回となってきたため，胸腹部 CT が施行された．その時，大動脈瘤及び大動脈解離の所見は見られなかった．

平成8年12月9日22時頃，臥位時，冷汗を伴う背部痛が出現し引き続いて前胸部痛が出現した．救急搬送中，ニトログリセリン1錠舌下投与したが胸背部痛の改善はなかった．近医で胸部レントゲン撮影，心電図検査が施行され急性心筋梗塞の疑いで当院 CCU 搬送となった．

理学所見：身長151.5 cm，体重60.5 kg，体温36.1°C，脈拍83回/分，不整．意識清明，結膜に貧血，黄疸なし．脳神経系；両側視力低下，聴力低下（左＞右），運動系；左側不全片麻痺，知覚系；正常，腱反射；四肢亢進（左＞右），両側 Babinski 反射陽性．

検査所見：WBC 15,500/μl，RBC 5.11×10^6/μl，Hb 14.4 g/dl，ナトリウム136 mEq/l，カリウム2.5 mEq/l，血糖193 mg/dl，BUN 14 mg/dl，クレアチニン0.7 mg/dl，CK 22 IU/l，CRP 0.8 mg/dl，血中アルドステロン207.0 pg/ml，レニン活性13.9 ng/

大阪府大阪狭山市大野東377-2（〒589-8511）
受付　平成12年1月25日，受理　平成12年2月17日

ml/h，尿検査；外見清澄尿，比重1.038，pH 5.5，糖（−），蛋白（−），潜血（±），尿中アルドステロン12.7 μg/24 h．胸部レントゲン写真；（図1），心電図；（図2），心臓超音波検査；大動脈径37 mm，左房径38 mm，左室収縮末期径33 mm，左室拡張末期径58 mm，心室中隔壁厚13 mm，左室後壁壁厚12 mm，左室壁運動低下なし，大動脈弁逆流Ⅰ度/Ⅲ度．経食道心臓超音波検査；上行大動脈に大動脈瘤．明らかな解離なし．上行大動脈径66 mm，左鎖骨下動脈分岐直下から門歯より38 cm のレベルにある胸部下行大動脈で大動脈解離の存在あり．血栓化と思わ

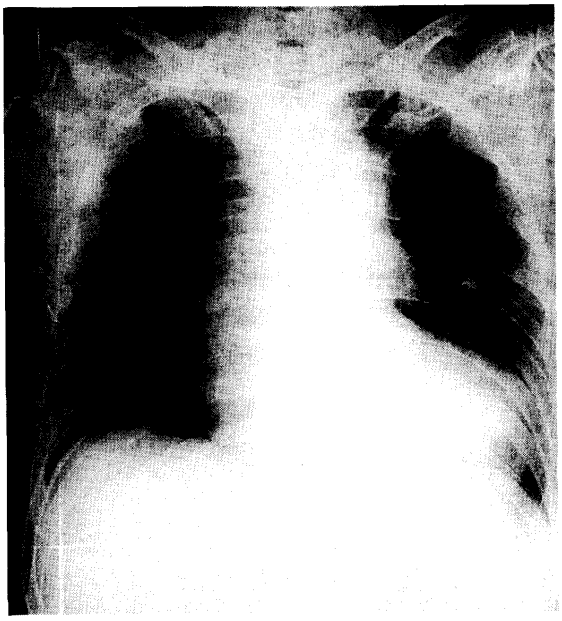

図1 胸部レントゲン写真．縦隔が拡大している．肺うっ血はみられない．

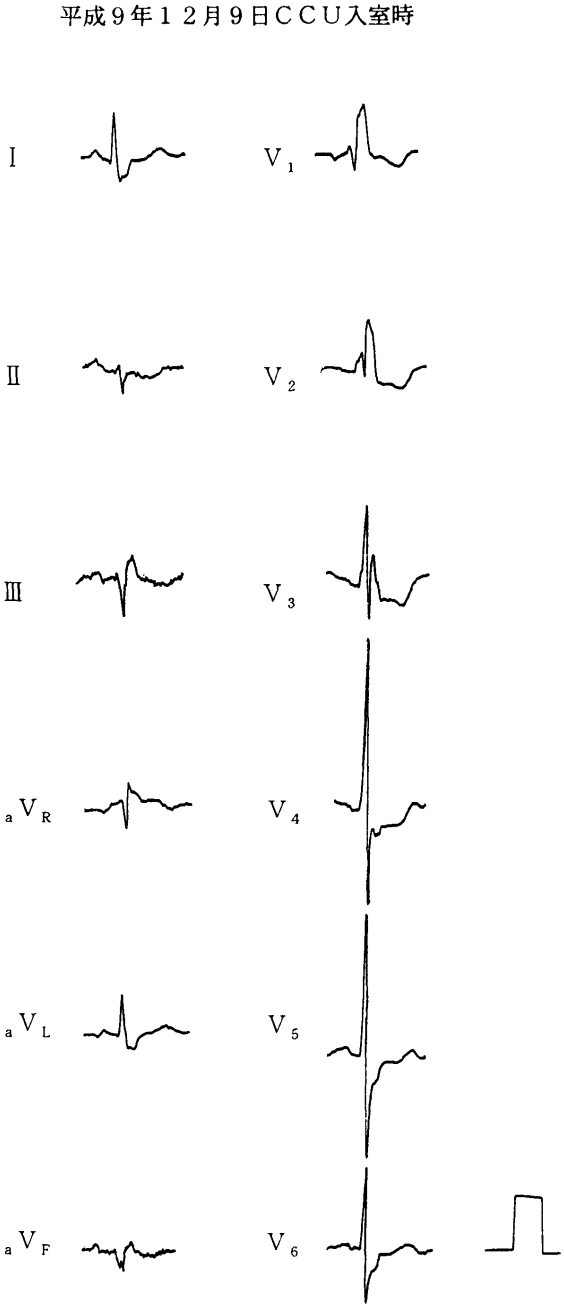

図2 CCU 入室時心電図．完全右脚ブロック，左軸偏位

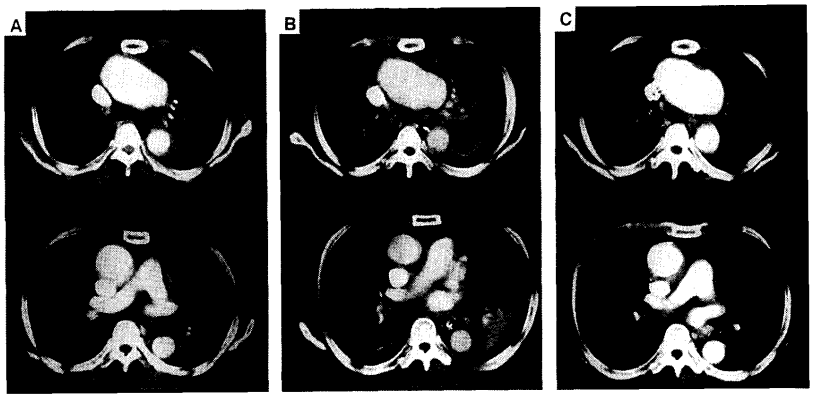

図3
胸腹部 CT．
A：CCU 入室時
B：第9病日．再解離を疑わせる造影剤の漏出がみられる．
C：第51病日．胸水はほぼ消失している．

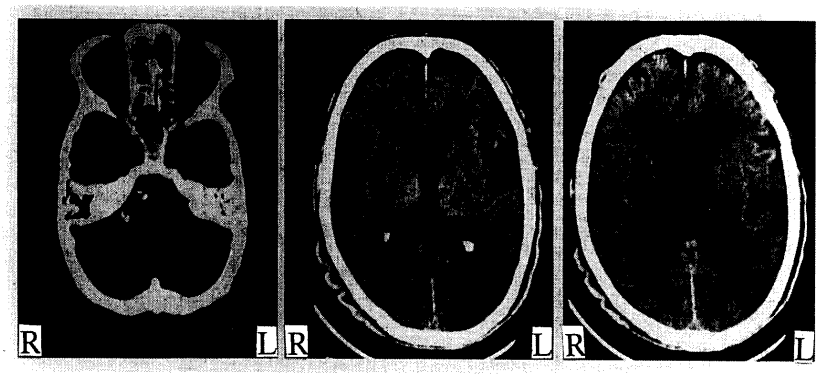

図4
頭部CT．脳室拡大，大脳萎縮がみらる．多発性に低信号吸収領域を認める．

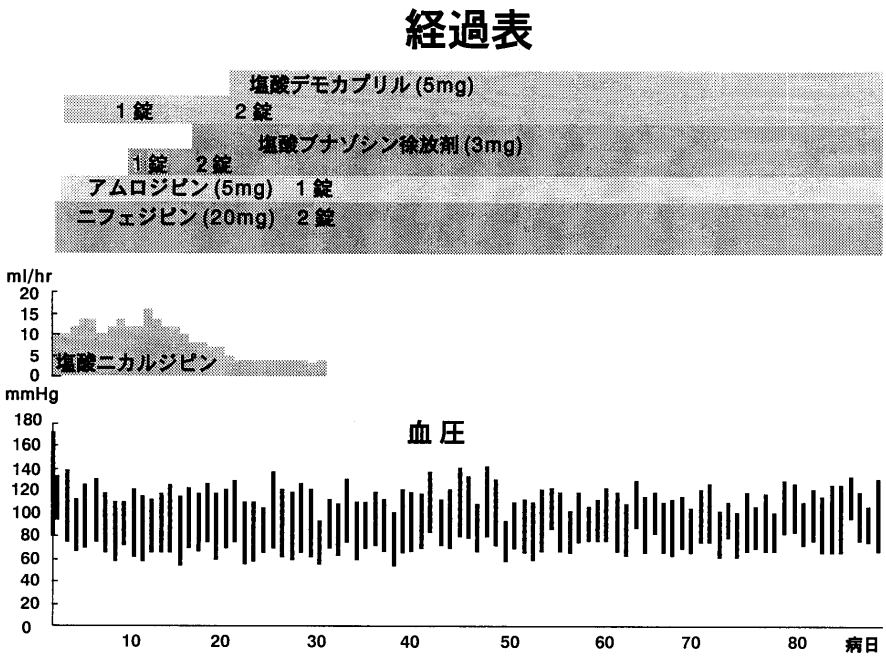

図5
経過表．各種降圧剤の投与により，収縮期血圧は110から140 mmHgに保たれている．

れるエコー輝度増強がみられる．胸腹部CT；(図3）頭部CT；(図4)．

入院後経過：(図5)入院時も胸背部痛持続．胸部レントゲン写真で縦隔の拡大，経食道心臓超音波検査，胸腹部CTで左鎖骨下動脈分岐直下から門脈レベルまで動脈解離が存在し，偽腔と思われる血栓化し始めた部分が存在した．急性大動脈解離 DeBakey IIIb, Stanford Bの診断で内科的降圧療法開始した．入院時からカルシウム拮抗薬である塩酸ニカルジピン持続点滴開始，内服薬としてカルシウム拮抗薬長時間持続型のアムロジピンとニフェジピン，アンジオテンシン変換酵素阻害薬の塩酸デモカプリルを追加した．第9病日，ヘモグロビンが前日比2.2 g/dl低下していた．収縮期血圧は120 mmHg前後に保たれていたが，胸腹部CT施行したところ胸腔内胸水に加え出血所見を疑わせる造影剤の漏出が見られた．緊急手術が検討されたが，von Recklinghausen病に伴う動脈壁の脆弱性のため人工血管置換術に伴うリスクが高いと判断し，内科的降圧療法が続行されることになった．内服薬にα遮断薬である塩酸ブナゾシン徐放剤を追加しさらに厳格な血圧管理を行ったところ第18病日には胸腹部CTで再出血傾向はみられないことを確認した．第29病日胸腹部CTで胸水の減少が確認された．第32病日には，一般病棟に転棟した．食事開始後も血圧は安定し第90病日に転院した．

考　　察

本症例は遺伝子解析はなされなかったが，Cafe-au-lait spotが皮膚に多発しCroweの基準[4]で1.5 cm以上のスポット6個以上をみたすことから神経線維腫I型（NF1）の可能性が高いと考えられた．本症例の家族内に同疾患は認められなかったが，同疾患の突然変異発生率は遺伝子病のなかでは高いとされている．その理由として責任遺伝子であるNF1は57エクソンよりなる300 Kbに及ぶ巨大遺伝子で

あるためと考えられている[5]．von Recklinghausen病の病変は全身のほとんどすべての臓器にみられその示す変化は複雑で多岐にわたる[6]．本疾患のNF1は血管病変を合併することがある[7]．本症例は，異型狭心症を有し，急性大動脈解離を合併している．von Recklinghausen病に冠攣縮から心筋梗塞を発症したという報告[8]があるが，本症例はカルシウム拮抗薬により狭心症は安定化していた．当症例検討では，急性大動脈解離の原因について検討した．その結果，次の2つの原因が考えられた．1つは腎動脈病変による2次性高血圧症が大動脈解離の誘因となったこと，第2の原因は血管自体の脆弱化によるものである．

本症例は，大動脈解離の誘因となる高血圧症に長期間罹患し発症前からカルシウム拮抗薬，硝酸薬を服用していた．入院時レニン活性とアルドステロンの上昇がみられた．発症前にアンジオテンシン変換酵素阻害薬の服用はなく，本態性高血圧症以外に続発性アルドステロン症による2次性高血圧の可能性も考えられた．本症例は胸腹部CT上，明らかな腎動脈狭窄像はなかったが，動脈硬化によるものと思われる石灰化像は認められた．また本疾患は神経外胚葉及び中胚葉の発生異常に基づく症候群[9]で臓器内の血管系や稀には大きな血管系に変化を起こすことが知られている[1]．大動脈の縮窄，腎動脈の狭窄，動静脈瘻，動脈瘤，自然動脈破裂など多彩な報告がある．病理学的には，動脈に内膜肥厚とそれによる中膜の萎縮，消失，外膜の膠原線維の増殖，不規則な中膜形成，それによる，外膜下出血，通常の動脈硬化でみられる内膜の線維化，中膜から内膜にかけての筋層由来細胞の増殖等が報告されている[1,10]．本症例は腎動脈病変が疑われたが，成人例のvon Recklinghausen病における血管造影は非常に危険であるという指摘があるため[11]腎動脈造影は施行していない．また動脈の自然破裂の報告[12]があり，さらに本症の血管は軸性張力に弱く外科的に止血縫合を試みても容易に輪状にさけ止血困難であるといわれている[13]．Greene[14]らは内膜での紡錘細胞の増殖により中膜が菲薄化し弾性板が脆弱化することが解離の原因と報告している．自験例は前述した病理的変化として中膜層に何らかの変性がおこり，中膜の破錠を来した可能性が考えられた．本症例は，57歳の時，他院で胸痛のため胸腹部CTを撮影しているがこの時には大動脈解離，動脈瘤の存在はなかった．今回の心臓超音波検査及び胸腹部CTでは大動脈解離に加え真性動脈瘤の存在が確認されている．高血圧は30年以上も前から存在しているが，動脈瘤は10余年の間に発達してきたものと，予想される．本症例は第9病日に再解離が原因と考えられる血性胸水が見られ緊急手術が検討された．しかし急性期であり，von Recklinghausen病による大動脈自体に脆弱化のある可能性があること，血栓化は充分ではないが内科的保存療法がより安全と判断され続行されることになった．B型大動脈解離の手術適応については，一般的に内科的保存療法を優先させることが多いが，経過中に動脈破裂をおこした症例に対しては外科手術となる場合が多い[15]．

本症例はvon Recklinghausen病に大動脈解離を合併し厳格な降圧療法を続行し軽快した興味深い症例である．

文　献

1. 小野磐夫，阿部圭志，三浦幸雄，本間一男，大塚庸一，斉藤鉄男，薬袋興児，陳　文軒，青柳春樹，小林　清，木村時久，色川伸夫，宮崎青爾，清野正英，佐藤辰男，吉永　馨，鳥飼龍生，柴生田豊，佐治公明，大内将弘，荒井　茂，伊藤醇（1973）神経線維腫症に合併した腎血管性高血圧症の1例．日臨　10：158-164
2. Hirayama K, Kobayashi M, Yamaguchi N, Iwabuchi S, Gotoh M, Inoue C, Yamada S, Ebata H, Ishida H, Koyama A (1996) A case of renovascular hypertension associated with neurofibromatosis. Nephron 72: 699-704
3. 湊　直樹，力武一久，池田和幸，財部京実（1998）異時性に腸骨動脈，腰動脈，腹部大動脈の破裂を起こしたvon Recklinghausenの1例．日血管外会誌　7：866
4. Crowe FW, Schull WJ (1953) Diagnostic importance of cafe-au-lait spot in neurofibromatosis. Arch Int Med 91: 758-766
5. 江原寛昭，竹下研三（1997）神経線維腫（Neurofibromatosis）小児診療　7：1092-1096
6. 新村真人（1973）Recklinghausen病自験150例および本邦報告例について(1)皮の臨　15：433-440
7. National Institutes of Health Consensus Development Conference (1988) Neurofibromatosis. Conference Statement. Arch Neurol 45: 575-578
8. Fuchi T, Ishimoto N, Kajinami T, Kajinami M, Ohmichi N, Kinoshita M (1997) A 23-year-old patient with neurofibromatosis associated with acute myocardial infarction, vasospasm and a coronary artery ectasis. Int Med 9: 618-623
9. 永瀬宗重，小山哲夫（1997）母斑症．日臨領域別症候群17：585-588
10. Boris GK, Enid FG (1989) Vascular neurofibromatosis and infantile gangrene. Am J Med Genetics 34: 221-226
11. 守月　理，小塚　裕，竹田　誠，登　清和，進藤俊哉（1992）胸内出血をきたしたレックリンハウゼン病の1症例．日心外会誌　3：296-299
12. 麻柄達夫，尾上雅彦，山本芳央，川上賢三，平井豊博，松本正朗（1998）縦隔内出血を来したvon Recklinghausen病の1例．日胸外会誌　9：906-909
13. 塩川靖夫，稲田　均，藤波周一，萩原義郎（1989）von

Recklinghausen 病に伴う主要血管病変の3症例. 中部日整災外会誌 32：2427-2429
14. Greene JF, Fitzwater JE, Burgess J (1974) Arterial lesions associated with neurofibromatosis. Am J Clin Pathol 62: 481-487
15. 明石英俊，田山慶一郎，福永周司，甲斐英三，花元裕治，比嘉義輝，岡崎悌之，山名一有，小須賀健一，青柳成明(1997) B型大動脈解離の治療成績. 日心外会誌 1：46-50