オキシドールの浣腸による急性出血性大腸炎の１例

中森康浩　大澤　亨　二木元典

社会医療法人畿内会岡波総合病院　外科

A case of acute hemorrhagic colitis by enema of hydrogen peroxide

Yasuhiro Nakamori, Tohru Ohsawa, Motonori Futatsugi

Okanami General Hospital, Surgery

抄　録

今回，我々はオキシドールを浣腸し急性出血性大腸炎を発症した１例を経験した．症例は43歳男性．以前よりグリセリン浣腸を習慣的に使用していたが，今回誤ってオキシドールを浣腸し，その後より血便，腹痛，倦怠感を認めた．近医を受診し直腸炎の診断にて精査加療目的に当科紹介となる．大腸内視鏡にて直腸から連続する粘膜浮腫像，炎症像を認めた．CT では直腸からＳ状結腸にかけて浮腫状の腫張及び周囲脂肪織の濃度上昇を認め，口側腸管との口径差を認めた．明かな free air，腹水貯留は認められなかった．オキシドールの浣腸による急性出血性大腸炎の診断にて絶飲食，ステロイド注腸，点滴による保存的加療を開始した．発症４日目より飲水を開始．発症７日目の大腸内視鏡では炎症像が残存するも症状は消失しており，経口摂取開始後も症状再燃無く，発症14日目に退院となった．オキシドールは容易に入手できるが誤用により重篤な症状を呈するためその危険性を認識しておく必要があると考えられた．

Key words : 急性出血性大腸炎　オキシドール　浣腸

緒　言

オキシドールは創傷の殺菌剤，消毒薬として一般的に販売されており，広く使用されている[1]．また，宿便を伴う難治性の便秘症に対して希釈することで浣腸薬としても使用されることがある[2]．しかし，本邦においてオキシドールの浣腸による大腸炎の報告例はほとんど見られない．今回，我々はオキシドールを浣腸し急性出血性大腸炎を発症した１例を経験したので報告する．

症例：43歳男性．
現病歴：以前より自己にてグリセリン浣腸を習慣的に行っていたが，グリセリン浣腸と間違え，オキシドールを浣腸したとのことであった．約２時間後より血便，腹痛，倦怠感が出現したため近医を受診したところ肛門鏡にて直腸炎を認め，当科紹介受診となった．既往歴は特になし．
現症：オキシドールは約15 ml を浣腸したとの自己申告であった．明かな出血所見は認められないが，粘血便を認めた．肛門鏡にて全周性の粘膜発赤，浮腫状の粘膜腫張を認めた．腹部は平坦，軟であったが下腹部を中心に圧痛を認めた．明かな筋性防御，反跳痛は認められなかった．
CT 検査：直腸から SD junction にかけて浮腫状の壁肥厚及び周囲脂肪織の濃度上昇を認めた．SD junction 部では口側腸管との口径差を認めた．明かな free air，腹水貯留は認められなかった（図１）．
血液検査所見：白血球数17700/μl，CRP 0.3 mg/dl と炎症反応を認めたが，その他は特に異常を認めなかった．
大腸内視鏡：肛門縁から口側腸管20 cm にかけて全周性の粘膜浮腫像，潰瘍性大腸炎様の炎症所見を認めた（図２）．

大阪府大阪狭山市大野東377-2（〒589-8511）
受付　平成28年７月７日，受理　平成28年12月６日

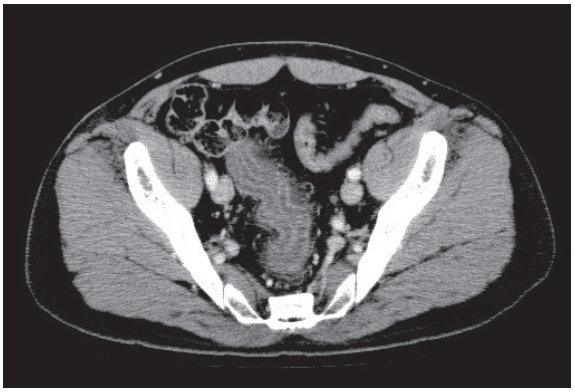

図1　入院時 CT 検査
直腸から SD junction 部まで浮腫状の壁肥厚および周囲脂肪織の濃度上昇を認めた．SD junction 部では口側腸管との口径差を認めた．

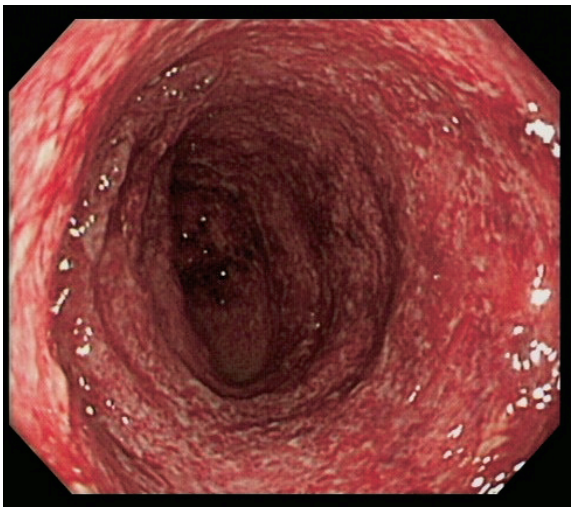

図2　入院時大腸内視鏡
全周性の粘膜浮腫像および潰瘍性大腸炎様の炎症像を認めている．

臨床経過：オキシドール浣腸による急性出血性大腸炎の診断にて入院となった．
治療は絶飲食，輸液療法，ステロイド注腸（プレドニゾロン20 mg）による保存的加療を行った．感染予防としてフロモキセフ 2 g/日の投与を行った．ステロイド注腸は 5 日間行い，血便症状は徐々に消失した．飲水は入院 4 日目より開始し，ステロイド注腸終了後からはサラゾスルファピリジン 4 g/日の投与とした．6 日目より成分栄養剤の投与を開始したが，症状再燃は認めなかった．7 日目に再度大腸内視鏡を行うと，粘膜の軽度びらんは残存するものの，粘膜浮腫像は消失していた．また，狭窄像は認められなかった（図 3）．粘膜の生検では上皮のびらん，再生性変化，リンパ球浸潤，線維増生，粘膜表層部の陰窩減少が見られ，中等度の非特異的な炎症所見のみであった．9 日目より経口摂取を開始し，その後も症状再燃を認めず，経過良好にて14日目に退院となった．

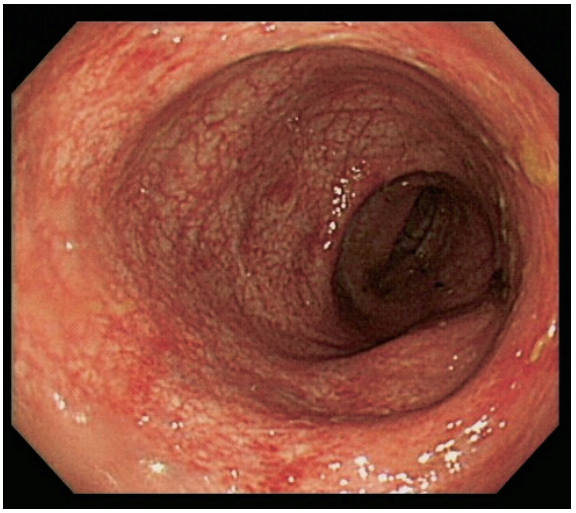

図3　発症 7 日目の大腸内視鏡
粘膜の軽度びらんは残存するものの粘膜浮腫像は消失しており，狭窄像は認められなかった．

考　　察

オキシドールは無色透明の液体でにおいは無いか，またはオゾンのようなにおいがある．過酸化水素2.5〜3.5 w/v％を含む外用液剤で創傷の殺菌剤・消毒薬として市販されており，広く一般に使用されている[1]．また，宿便を伴う難治性の便秘症に対してはオキシドールをグリセリンまたはオリーブ油，精製水と共に 1 ： 2 ： 3 の割合で混合希釈し，1-2-3 浣腸として使用されることがある．ただし，直腸にびらんなど粘膜障害を認める場合には禁忌とされている[2]．

医学中央雑誌にて検索語「オキシドール」，「浣腸」1977年から2016年 9 月までの検索（会議録除く）を行ったところオキシドールの浣腸による大腸炎の報告例は 1 例のみであった．

PubMed にて検索語「enema」，「hydrogen peroxide」での検索ではオキシドールの浣腸による大腸炎の報告は 6 例認められた．文献より判明した 1 例と合わせた 8 例の報告例と自験例について検討した（表 1，表 2）[3-10]．

本邦報告例は自験例を合わせても 3 例であった[3-4]．男性の報告が多く，1.35〜3.5%，15〜200 ml のオキシドール浣腸が行われており，いずれも血便を認めている．オキシドールによる粘膜傷害はオキシドールが分解される際に発生する酸素が粘膜や粘膜下層に浸潤し炎症が惹起されるとされている[10]．

表１　文献報告例の臨床所見

症例	報告者	報告年	年齢	性別	症状	濃度（%）	注入量（ml）	理学所見	治療	経過
1	福本ら[3]	1985	3	女児	発熱，下痢，血便	1.5	20	不明	保存的加療	軽快
2	安達ら[4]	1985	67	男性	血便，便意頻回，残便感	不明	不明	腹部膨満，腹部圧痛，筋性防御を認めず．直腸指診にて暗赤色の出血．	保存的加療	軽快
3	Gan ら[5]	2003	67	男性	多量の下痢，血便，腹痛	3.5	100～200	腹部軟，圧痛無し．	保存的加療	軽快
4	Kirrane ら[6]	2006	57	女性	腹痛，血便	1.35	不明	腹部膨満あり，圧痛無し．	保存的加療	軽快
5	Kibria ら[7]	2010	61	男性	血便	不明	90	不明	保存的治療	軽快
6	Desai ら[8]	2010	43	男性	血便，腹痛	不明	不明	不明	保存的加療	軽快
7	Lim ら[9]	2011	49	男性	血便	不明	100	腹部圧痛無し．	保存的加療	軽快
8	Love ら[10]	2012	59	男性	血便	1.5	120	不明	保存的治療	軽快
9	自験例		43	男性	血便，腹痛	3	15	腹部軟，下腹部に圧痛．直腸指診にて出血所見は無いが粘血便あり．	保存的加療	軽快

表２　文献報告例の検査所見

症例	CT 所見	内視鏡所見	病理所見
1	不明	直腸全周性に不規則で浅い潰瘍が発赤の強い浮腫粘膜に囲まれていた．	不明
2	未施行	歯状線から35 cm までの直腸・Ｓ状結腸に粘膜の発赤，浮腫．肛門付近は出血所見．	未施行
3	未施行	脆弱な炎症性粘膜	未施行
4	Ｓ状結腸の壁肥厚像	未施行	未施行
5	直腸からＳ状結腸にかけての壁肥厚像，炎症性変化．	脆弱な粘膜，孤立性の潰瘍	固有層の混在した局所の急性潰瘍
6	直腸から横行結腸肛門側 1/3 までの壁肥厚像．炎症性変化．	未施行	未施行
7	直腸とＳ状結腸の壁肥厚像 炎症性変化	彌慢性に多発潰瘍，易出血性を伴う浮腫性変化	リンパ球浸潤所見
8	未施行	表面壊死，粘膜下出血	上皮のびらん，陰窩の減少，浮腫像，出血像
9	直腸から SD-Junction までの壁肥厚像．炎症性変化．	肛門縁から口側20 cm まで全周性の粘膜浮腫，炎症性変化．	上皮のびらん，再生性変化，リンパ球浸潤，線維増生，粘膜表層部の陰窩減少

希釈して浣腸として使用されるが，本症例では原液のまま注入されたものと思われる．

検査所見で特異的なものは報告されていないが内視鏡所見では粘膜の発赤，浮腫像が直腸に最も強く認められることが報告されており[3-5,7,9-10]，潰瘍形成が認められた症例も報告されている[3,8]．生検での病理所見では上皮のびらん，陰窩減少，リンパ球浸潤などの非特異的な炎症所見が認められることが報告されている[7,9-10]．また，CT 所見では直腸から連続する壁肥厚像が認められていることが報告されている[6-9]．

症状，内視鏡所見などからは潰瘍性大腸炎との鑑別が必要になるが，オキシドール浣腸という明らかな原因があり，直腸が最も障害されていることから診断は容易であると考えられる．

治療には特別なものは無いが，絶飲食と輸液療法，感染予防に抗生剤投与が行われ治癒している[3-10]ことから，穿孔や狭窄などの合併症を認めなければ保存的治療が可能であると考えられる．

本症例では腹痛を伴う血便症状で，各種検査所見は過去の報告例と同等であったが CT では腸管周囲の毛羽立ちが認められ粘膜のみならずさらに深層で

の傷害惹起の可能性が考えられた．炎症進行による腸管穿孔が危惧されたため，潰瘍性大腸炎の治療法に準じてステロイド注腸を行い，その後にサラゾスルファピリジンの経口投与を行った．本症例においても特に合併症を認めず保存的加療が可能であった．

結語：オキシドールの浣腸による急性出血性大腸炎の１例を経験した．オキシドールは医療分野でも幅広く一般的に使用されており，その危険性についてはあまりよく知られていないが，誤用により重大な症状を引き起こす可能性を念頭に置く必要があると考えられた．

本論文内容に関する著者の利益相反なし．

参考文献

1．赤池昭紀ら（2001）第十四改正日本薬局方解説書　東京　廣川書店　C-1042-1046
2．門田和気ら（2008）がん患者の消化器症状マネジメント　がん看護１・２月増刊号　Vol.13　No.2　152-156
3．安達洋祐ら(1995)オキシドールの浣腸による出血性大腸炎の１例　胃と腸　30(11)：1462-1464
4．福本広文ら(1985)オキシドールを誤って浣腸に使用し発症した大腸炎の１例　Gastroentrol　Endosc.　Vol. 27(9)：1863-1863
5．Gan SI, Price LM (2003) Waiting-list induced proctitis: the hydrogen peroxide enema. Can J Gastroenterol 17(12): 727-729
6．Kirrane BM, Hoffman RS (2007) Abdominal pain and rectal bleeding after an enema. Clin Toxicol. 45: 968
7．Kibria R, Ali SA, Barde CJ (2010) Gone but not forgotten.: “Bubble gum enema” containing hydrogen peroxide and causing life-threatening colitis. Gastrointest Endosc. Vol. 72(3): 619-621
8．Desai Y, Orledge J (2010) Chemical colitis from a hydrogen peroxide enema. J Miss State Med Assoc. 51(11): 314-316
9．Lim CH, et al. (2011) A case of chemical colitis caused by hydrogen peroxide enema. Korean J Gastroenterol. 58(2): 100-102
10．Love BL, Siddiqui S, McCallum BJ, Helman RM (2012) Severe chemical colitis due to hydrogen peroxide enema. J Clin Gastroenterol. 46(1): 87