術前診断に難渋した肝血管腫を伴う進行胃癌に対して術前化学療法が著効し組織学的著効を得た１例

安田　篤　今野元博　今本治彦　安田卓司　古河　洋
塩﨑　均

近畿大学医学部外科学教室

抄　録

はじめに　近年の新規抗癌剤出現により，進行癌に対するいくつかの集学的治療が行われているが，その一つとして術前化学療法＋手術の有用性が報告されている．今回我々は２型噴門部進行胃癌に対して TS-1/CDDP による術前化学療法を施行した結果，病理組織学的に CR を得た症例を経験したので報告する．**症例**　67歳男性，健診にて胃病変を指摘され，近医にて GIF 施行したところ噴門部後壁に２型胃癌認めたため当科紹介となった．**経過**　当初，画像診断で肝転移を伴う高度進行胃癌（T4aN1H1Stage Ⅳ）と診断して TS-1/CDDP の化学療法を３クール施行した．効果判定では主病変と所属リンパ節は著明に縮小したが，肝病変は治療効果を認めず，血管腫の可能性も出てきたため肝部分切除＋胃全摘術を行った．摘出病理標本では原発巣，リンパ節ともに癌細胞は認めず，肝病変は硬化性血管腫であったため，pathological CR と判断した．術後経過は良好で，退院後 adjuvant chemotherapy として TS-1 内服を１年半施行，26ケ月経過した現在，無再発にて経過観察中である．

Key words : 胃癌，術前化学療法，肝硬化性血管腫

緒　言

近年，進行胃癌に対してさまざまな集学的治療が行なわれているが，その１つに術前化学療法（NAC）の有用性が報告されている[1]．今回肝血管腫を伴った噴門部進行胃癌に対して S-1/CDDP による術前化学療法＋胃全摘術を行い，病理組織学的 CR を確認した症例を経験したので報告する．

Ⅰ．症例

患者：67歳，男性．

主訴：とくになし．

既往歴・家族歴：特記すべきことなし．

現病歴：2007年会社検診で胃病変を指摘，近医での上部消化管内視鏡検査で噴門部に２型胃癌を認めたため，加療目的に当科紹介となった．

現症：身長159 cm，体重55 kg，血圧135/76 mmHg，脈拍65回/分・整，呼吸回数12回/分．腹部所見に異常なく，貧血や黄疸，表在リンパ節の腫脹を認めなかった．

入院時血液生化学検査

血液検査所見に異常値を認めず，腫瘍マーカーも正常であった（CEA 4.4 ng/ml）．

入院時画像所見

・内視鏡検査：胃噴門部小彎側に長径4.0 cm 大の２型腫瘍を認め，生検で核小体明瞭な N/C 比大の異型細胞が小胞巣を形成，一部不明瞭な管腔構造を形成していた（図１ａ）．

・CT 検査：噴門部から胃体部小彎の壁肥厚と近傍のリンパ節腫大，さらに肝左葉外側区域（S3）に低濃度結節を認めた（図１ｂ）．

・リゾビスト造影 MRI 検査：S3 の病変は10 mm 大で，T2 画像で高信号，T2W1 で高信号に描出（図１ｃ）．

・腹部エコー：S3 に12 mm 大の hypovascular で内部均一な low echoic mass を認めた．（図１ｄ）

Ⅱ．臨床経過

初診時，肝転移を伴う cStage Ⅳの進行胃癌と診断された．肝転移を有する胃癌においてそのうち４割は腹膜播種を伴い，６割は転移巣が肝両葉にわたることや，たとえ根治切除がなされても５年生存割

大阪府大阪狭山市大野東377-2（〒589-8511）
受付　平成25年３月12日，受理　平成25年４月８日

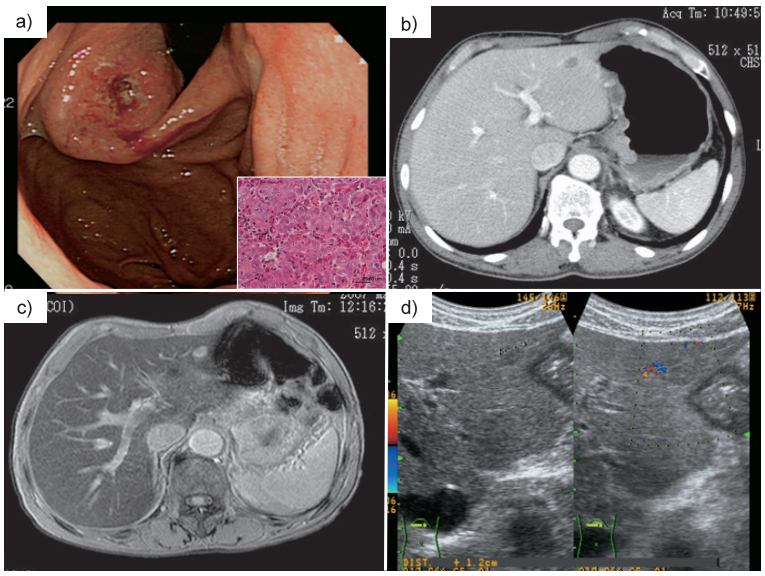

図 1　a）胃噴門部小彎側に長径4.0 cm 大の 2 型腫瘍を認める．HE 染色（×400）では核小体明瞭な N/C 比大の異型細胞が小胞巣を形成．一部では不明瞭な管腔構造を形成．
b）噴門部から胃角部の小彎側に広範に壁肥厚と肝左葉外側区（S3）に LDA あり．
c）リゾビスト MRI で肝左葉外側区（S3）の病変は T2 強調画像にて高信号を示す．
d）超音波検査で肝 S3 に12 mm 大の低エコー域を確認．

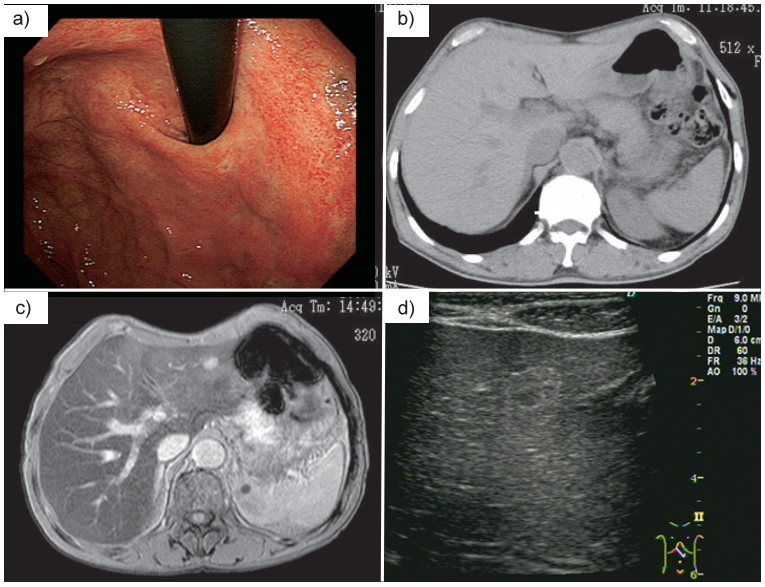

図 2　a）主病変は著明に縮小し，粘膜面のびらんのみ遺残．
b）CT でも主病変部は若干の壁肥厚を認めるのみとなる．
c）肝左葉外側区（S3）の病変は MRI：T2 強調画像で high intensity area のままであった．
d）超音波検査でも変化を認めなかった．

合は 0 ～30％程度であり[2]，満足のいくものではないと考え，単発の転移巣であったが他の微小転移の存在も念頭に置き，手術を先行せずにまずは抗癌剤治療を行う方針とした．審査腹腔鏡で P0/CY0 を確認し，その後 TS-1＋CDDP のレジメ（TS-1(80 mg/m2)/day1-21＋CDDP(80 mg/m2)/day8；1 course/5week）で化学療法を 3 コース施行した．治療後の内視鏡検査では主病変は著明に縮小し（図 2 a），CT でも主病変部の壁肥厚や周囲リンパ節腫脹は著明に改善していた（図 2 b）．しかし肝病変は変化を認めず，リゾビスト造影 MRI と超音波検査でも前回同様の結果であった（図 2 c，d）．今後，副作用の点で現レジメでの抗癌剤治療の継続がむずかしくなることや肝病変が転移以外の他疾患である可能性も出てきたこと，また仮に単発の転移であっても切除で予後が期待できる可能性もあることなどを総合的に判断し，治療方針を手術に切替え，肝 S3 部分切除＋胃全摘術（D2 郭清）を施行した．摘出病理標本では腫瘍部の粘膜面は平滑で（図 3 a），病理学的に壁内の嚢胞性病変を認めたが嚢胞上皮に異型性や癌細胞の遺残はなく，領域リンパ節にも癌細胞は認めなかった（図 3 b，c）．また肝病変は結合織に富む血管腫であったことから（図 3 d），結果的に pathological CR であると判断した．術後経過は良好で，退院後 adjvant chemotherapy として 1 年半 S-1 内服加療（80 mg/m²，2 週投与 1 週休薬）を施行，術後55カ月経過した現在，再発なく経過観察中である．

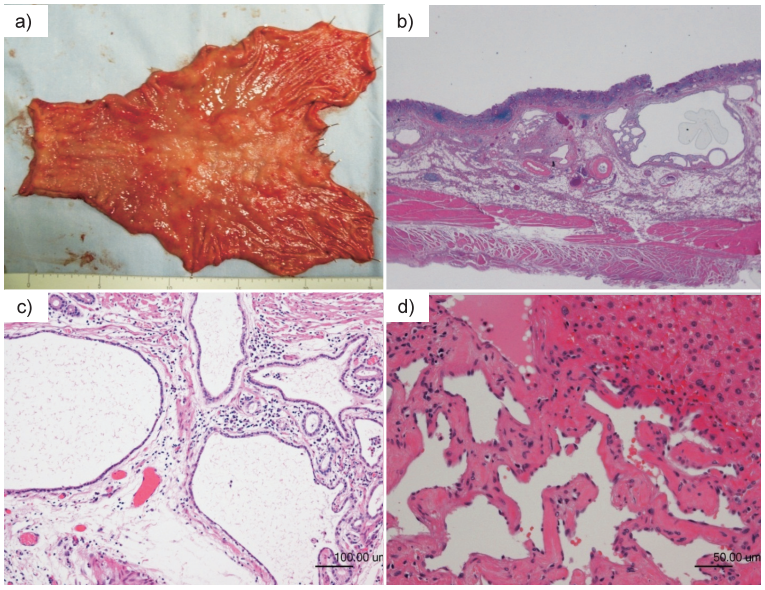

図３　ａ）肉眼的所見：壁肥厚を認めたが粘膜面は平滑であった．
ｂ）弱拡大像（HE　staining×10）：嚢胞性病変を認める．
ｃ）強拡大像（HE　staining×100）：嚢胞上皮に異型性はなく，癌細胞の遺残も認めなかった．
ｄ）肝病変：結合組織に富む血管腫であった（HE staining×100）．

Ⅲ．考察

本症例は当初 stage Ⅳ胃癌と考え，標準治療[3,4]である S-1/CDDP のレジメを３クール施行し，その後に胃切除＋肝部分切除を行ったが切除標本で肝血管腫と診断されたため，結果的に cT4acN1cStage ⅢA の切除可能胃癌と修正され，今回の化学療法は NAC として施行したものとなった．この NAC＋Surgery に関しての集学的治療の目的は抗癌剤により腫瘍細胞にアポトーシスを生じることで[5]，腫瘍の viability 低下を起こさせて根治性を増し，生存期間の延長を図ることにある．ただ，現在の胃癌ガイドライン[6]では NAC は明らかな全生存率の改善効果を認めたというエビデンスがないため，「JCOG0501 での大型３型および４型胃癌を対象とする第３相試験が進行中」と言及するのみにとどまっている．

NAC による pathological CR に関して，医中誌で検索したところ2006年以降でも８例認め[7-13]，近年の抗癌剤の抗腫瘍効果の高さを垣間見ることができる．レジメは S1/CDDP が多かったが，CDDP を使用するために腎毒性を配慮して入院を強いられることや繰り返して治療することでの毒性の出現頻度が高く，継続がむずかしいという問題点がある．本症例では幸いにも腎機能の低下を含め，Grade3 以上の合併症は認めず，化学療法を完遂することができ，結果，pathological CR を得ることができた．

最後まで診断に苦慮した肝病変に関して，肝血管腫が退行変化を起こし，しばしば部分的な壊死，繊維化や硝子様硬化を来すことがあり，とくに硬化の著しいものは sclerosed　hemangioma あるいは hyalized hemangioma と呼ばれているが，この病変の頻度は稀で剖検例では1000例に２例との報告がある[14]．特徴としては腫瘍全体が線維化，硝子化変性し，血管腔が著しく減少，あるいは消失するために血管腫特有の画像所見が失われ，CT，エコー，MRI においても特徴的なものはなく，転移性肝癌を含めた他病変との鑑別が困難になることが多い[15,16]．本症例でも著明な fibrosis が認められる硬化性血管腫であったために画像では結合組織成分による特徴が強く反映され，CT 検査やリゾビスト造影 MRI 検査を用いても腫瘍との鑑別診断が困難であったと考える．最後に，TS-1/CDDP 化学療法を３クール施行して pCR を得てから根治切除を行った本症例は長期予後を望めるとともに，術前補助化学療法＋根治切除の有用性が期待され JCOG0501 の結果が待たれる．

おわりに

今回われわれは，噴門部進行胃癌に対して，S-1/CDDP による NAC を施行し，病理組織学的に CR を得た症例を経験した．S-1/CDDP のレジメを用いた NAC 療法＋手術は予後の改善が期待される有効な治療法と考える．

文　献

1．Cunningham D, et al.（2006）Perioperative chemotherapy versus surgery alone for resectable gastroesophageal cancer．N Engl J Med 355：202-206
2．平塚正弘ら．（2003）胃癌を原発とした転移性肝癌に対する治療方針．日外会誌　104：711-716
3．Boku N, et al.（2007）Randomized phase III study of 5-fluorouracil（5-FU）alone versus combination of irinotecan and cisplatin（CP）versus S-1 alone in advanced gastric cancer（JCOG9912）．J Clin Oncol 25：

abstr LBA 4513
4．Koizumi W, et al. (2008) S-1 plus cisplatin vetsus S-1 alone for first-line treatment of advanced gastric cancer (SPIRITS trial) : a phase III trial. Lancet Oncol 9 : 215-221
5．Imano M, et al. (2010) Prospective randomized trial of short-term neoadjuvant chemotherapy for advanced gastric cancer. Eur J Surg Oncol. 36 : 963-968
6．日本胃癌学会編．胃癌治療ガイドライン(第3版)．東京：金原出版，2010
7．田中 圭ら(2011)TS-1/CDDP併用術前化学療法によりpathological CRが得られた胃癌の1例．癌と化学療法 38：101-104
8．山川俊紀ら (2009) 術前化学療法としてS-1/paclitaxel併用療法を施行しpathological CRが得られた進行胃癌の2例．日臨外会誌 70：3571-3577
9．佐近雅宏ら (2008) Paclitaxel/CDDP併用療法によりPathological CRが得られた進行胃癌の1例．癌と化学療法 35：1383-1386
10．中嶋健太郎ら(2011)S-1/CDDPによりPathological CRを得た高齢者局所進行胃癌の1例．癌と化学療法 38：101-104
11．的野 吾ら(2008)腹部大動脈リンパ節転移を認める進行胃癌に対して術前化学療法により手術可能となりpathological CRと確認された1例．日臨外会誌 69：815-819
12．永井恵里奈ら(2006)TS-1＋CDDPにより原発巣のpothological CRが得られた胃癌の1例．静岡総合病医誌 20：71-75
13．平岡和也ら(2007)TS-1/CDDP併用術前化学療法によりpothological CRが得られたStage Ⅳ進行胃癌の1例．癌と化学療法34：93-95
14．Berry CL (1985) Solitary “necrotic nodule” of the liver : a probable pathogenesis. J Clin Pathol 38 : 1278-1280
15．碓井健文ら(2010)転移性肝癌との鑑別が困難であった肝硬化性血管腫の1例．日外連合学会誌 35：89-93
16．原武譲二，荒井和徳，牧野 博．肝血管腫とhyalinized hemangioma．大阪：別冊日本臨牀 肝・胆道系症候群 肝臓編（上）：日本臨牀社，p336-338，1995