クリニカルクイズ

出題と解説

渡部　洋　江藤智麿　星合　昊

近畿大学医学部産科婦人科学教室

症例：66歳女性．３経妊，２経産．50歳閉経．身長151 cm，体重57 kg．
主訴：不正性器出血．
既往歴：64歳　解離性大動脈瘤にて人工血管置換術．
現病歴：３カ月前に少量の不正性器出血を認めたが，他に自覚症状がないため放置していた．１カ月前から性器出血が持続し，軽度の下腹痛も認めらるようになり，近医産婦人科を受診された．前医においては子宮頚部細胞診，子宮内膜細胞診共に異常が認められなかったため，止血剤と抗菌剤による治療が行われたが症状が軽快しないため当院紹介初診された．
診察所見：子宮は前傾前屈，超鶏卵大に腫大，可動性良好．両側付属器および両側子宮傍結合織に異常所見を認めず，子宮膣部正常．帯下は血性であった．経膣超音波検査の結果子宮腔に血液貯留が確認され，子宮留血症（hematometra）の状態であった．
持参された子宮内膜細胞診標本（図１）を示す．

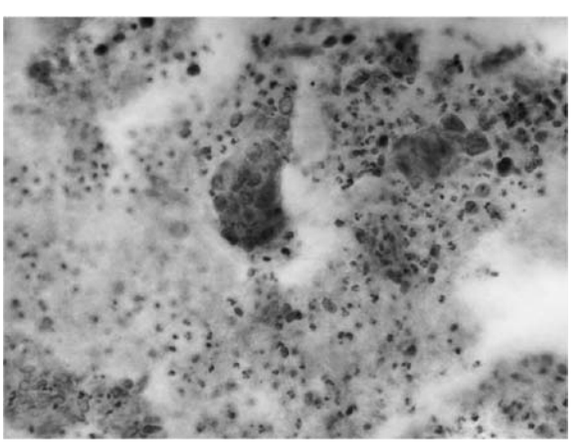

図１

Ｑ１：推定すべき疾患はどれか．
　ａ．急性子宮内膜炎
　ｂ．子宮体癌
　ｃ．子宮腺筋症
　ｄ．子宮内異物

子宮腔内の貯留血液を排除後，再検査を行った子宮内膜細胞診所見を示す（図２）．

Ｑ２：除外すべき疾患を２つ選べ．
　ａ．子宮外妊娠
　ｂ．卵管癌
　ｃ．卵巣癌
　ｄ．子宮内膜間質肉腫

当院における骨盤部 MRI（T2 強調画像：図３）および子宮内膜掻爬による生検組織診（図４）を示す．

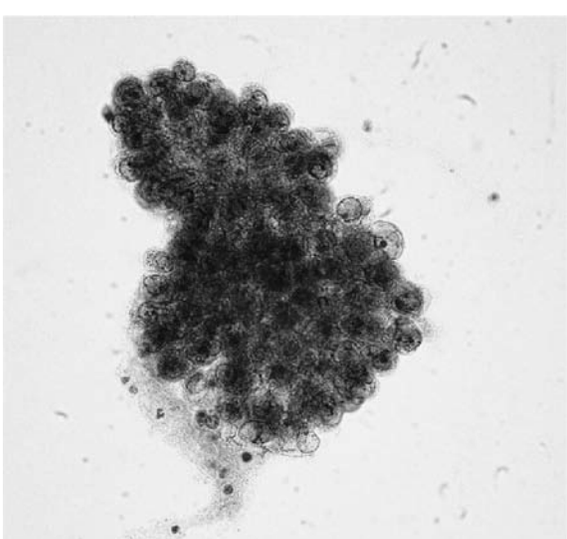

図２

図3

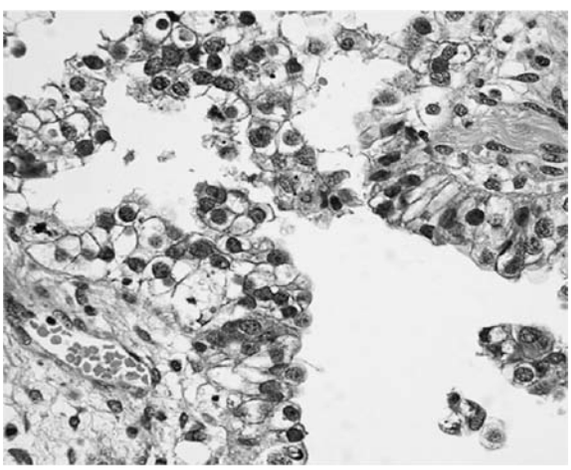

図4

Ｑ３：生検組織診断はどれか．

ａ．類内膜腺癌
ｂ．明細胞腺癌
ｃ．粘液性腺癌
ｄ．子宮内膜症

解答と解説

Ｑ１：正解　ｂ

閉経後女性における不正性器出血の場合は子宮由来の悪性腫瘍が強く疑われる．特に子宮腔内に血液貯留を認める子宮留血症あるいは膿性分泌物貯留を認める子宮留膿症（pyometra）は子宮体癌によって生じることが多い．子宮腔内に分泌物貯留が生じると，子宮内膜細胞診では標本背景に多量の赤血球や白血球が混在するため悪性疾患の診断が困難となり，細胞診断が偽陰性化しやすいため注意が必要である．

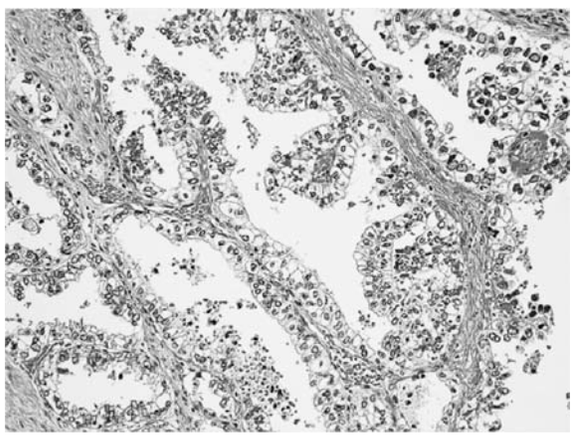

図5

本例も前医では悪性疾患の診断がなされず細胞診異常なしと診断されたが，注意深い観察を行うと図のような異型腺細胞が確認される．

Ｑ２：正解　ｂ，ｃ

明らかな上皮結合を有する腺癌細胞が認められる．子宮内膜細胞診において腺癌細胞が認められる場合，一般的には子宮体癌と考えられるが，原発性卵管癌あるいは原発性卵巣癌（経卵管・経腹水）から子宮内に癌細胞が認められる場合がある．

Ｑ３：正解　ｂ

生検組織では明るい胞体を有する癌組織が認められ，一部釘頭様（鋲釘細胞：hobnail細胞）が認められ，明細胞腺癌の像である．手術摘出組織（図５）においても同様の組織像が確認された．

子宮体部明細胞腺癌は子宮体癌全体の約５％を占める稀な組織型であり，好発年齢は60歳代，最も一般的な組織型である類内膜腺癌に比較して明らかに予後不良であり，筋層浸潤を有するⅠｂ期以上の症例の５年生存率は約15％である．

不正性器出血を主訴とする閉経後女性に子宮留血症あるいは子宮留膿症が認められる場合，専門医による早急な精査が必要である．